

Tumor Desmóide - o Simulador de Cancro da Mama

Pedrosa S.¹, Botto I.², Andrade M. J.³, Moreira A.⁴

¹ Serviço de Ginecologia e Obstetrícia, Centro Hospitalar Baixo Vouga, Aveiro, Portugal

² Serviço de Ginecologia, Centro Hospitalar Universitário de Coimbra, Coimbra, Portugal

³ Serviço de Anatomia Patológica, Centro Hospitalar Universitário de Coimbra, Coimbra, Portugal

⁴ Serviço de Imagiologia, Centro Hospitalar Universitário de Coimbra, Coimbra, Portugal

Introdução

Os tumores desmóides da mama são raros, benignos e sem potencial de metastização.¹ No entanto são localmente agressivos, com margens infiltrativas e alta taxa de recidiva.¹ A suspeita clínica e radiológica é habitualmente de neoplasia maligna da mama.

Objetivos

O presente trabalho teve como objetivo a revisão dos casos de tumores desmóides diagnosticados nos últimos 10 anos no Centro Hospitalar Universitário de Coimbra.

Material e Métodos

Revisão retrospectiva dos tumores desmóides da mama, no Centro Hospitalar Universitário de Coimbra, no período compreendido entre janeiro 2009 e julho 2019. Foram identificados 7 casos.

Material e Métodos

Características Demográficas

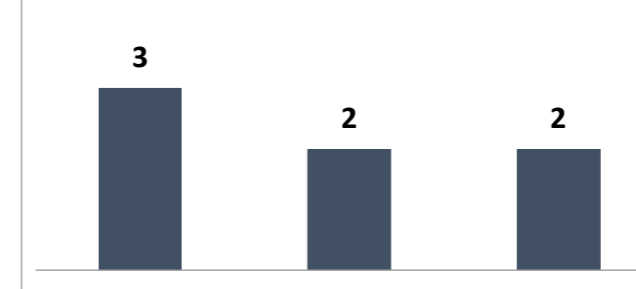
Idade	Mínimo	27
	Máximo	65
	Média	40

100% raça caucasiana

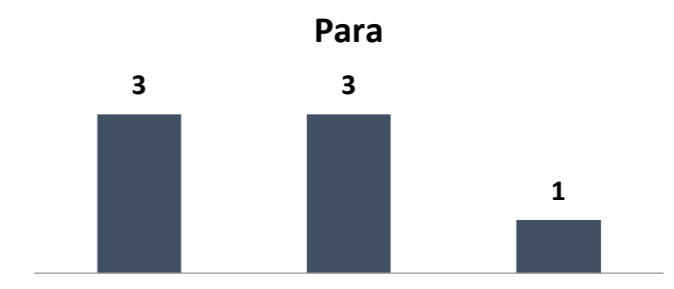Lateralidade



Gesta

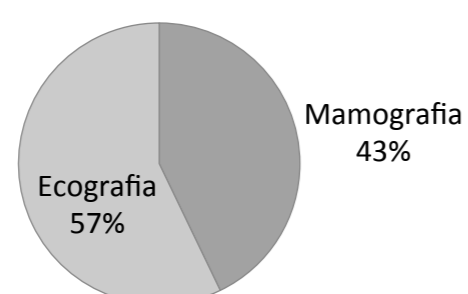


Para



Avaliação Clínica e Tratamento

Exame Complementar que Identificou a Lesão



A core biópsia identificou em 6 casos lesão desmóide.

Todos os casos foram submetidos a tumorectomia, com diagnóstico histológico de Tumor Desmóide.

Dimensão (cm)	Mínimo	1
	Máximo	4
	Média	2,1

Evolução

Em dois casos foi necessário realizar alargamento de margens.

Não foram identificadas recorrências.

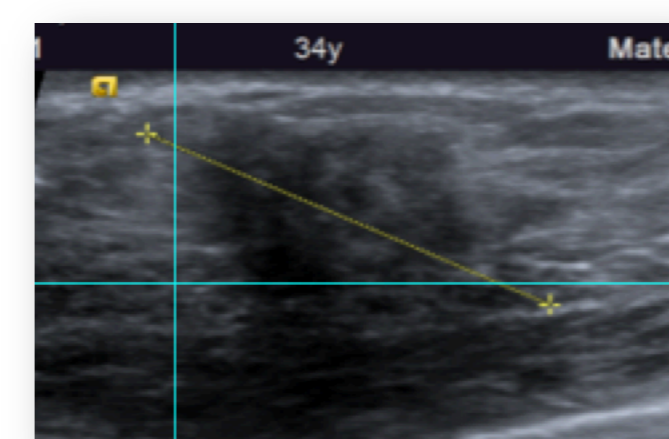


Figura 1: Ecografia mamária com nódulo mamário irregular com forte atenuação posterior medindo 29mm.

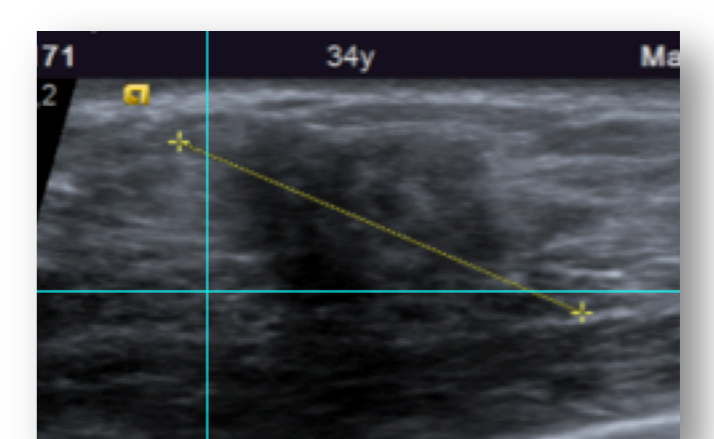


Figura 2: Ecografia mamária com realização de biópsia que demonstrou características sugestivas de tumor desmóide.

Conclusões

No nosso estudo, os tumores desmóides apresentaram-se como nódulos mamários palpáveis com aspetos sugestivos de malignidade clínica e radiológica. Após realização de biópsia, o tratamento consiste na tumorectomia.

As recorrências são comuns em mulheres jovens, margens positivas e tumores de maior tamanho.² No presente estudo, não se identificou qualquer recorrência até à data.

Referências Bibliográficas

- Serrado M., Gonçalo M., Fernandes G., et al. Será Maligno ou Será Tumor Desmóide da Mama. Acta Radiológica Portuguesa, 2016, nº109, 26; 55-58.
- Neuman H., Brogi E., Ebrahim A., et al. Desmoid Tumors (Fibromatoses) of the Breast: A 25-Year Experience. Annals of Surgical Oncology, 2008, 15(1): 274-280