

Tumor Filóide da Mama a propósito de um caso clínico

Joana Ribeiro¹, Ana Nobre Pinto¹, Elsa Dias¹, Carlos Veríssimo¹

1 – Departamento de Ginecologia/Obstetrícia do Hospital Beatriz Ângelo, Loures

Introdução

- **Tumor filóide da mama** - entidade **rara**, com comportamento variável.
- Na forma menos agressiva tende a comportar-se como fibroadenoma **benigno**, mas com **risco de recorrência local**.
- Idade média de apresentação: **42-45 anos**.
- Doença **bilateral** é **rara**.
- Tratamento: **excisão completa** do tumor – cirurgia conservadora eficaz desde que obtidas margens adequadas.

Objetivo

Relatar um caso clínico de mulher com tumor filóide da mama bilateral.

Métodos

Consulta dos registos clínicos e pesquisa bibliográfica.

Resultados

Mulher de 25 anos, nulípara, saudável

Recorre ao SU por **volumoso nódulo axilar direito + nódulos mamários bilaterais**



Mamas pequenas, **preenchidas por vários nódulos móveis**; massa axilar direita aderente sugestiva de **adenopatia**



Ecografia mamária – **BIRADS 4** bilateral

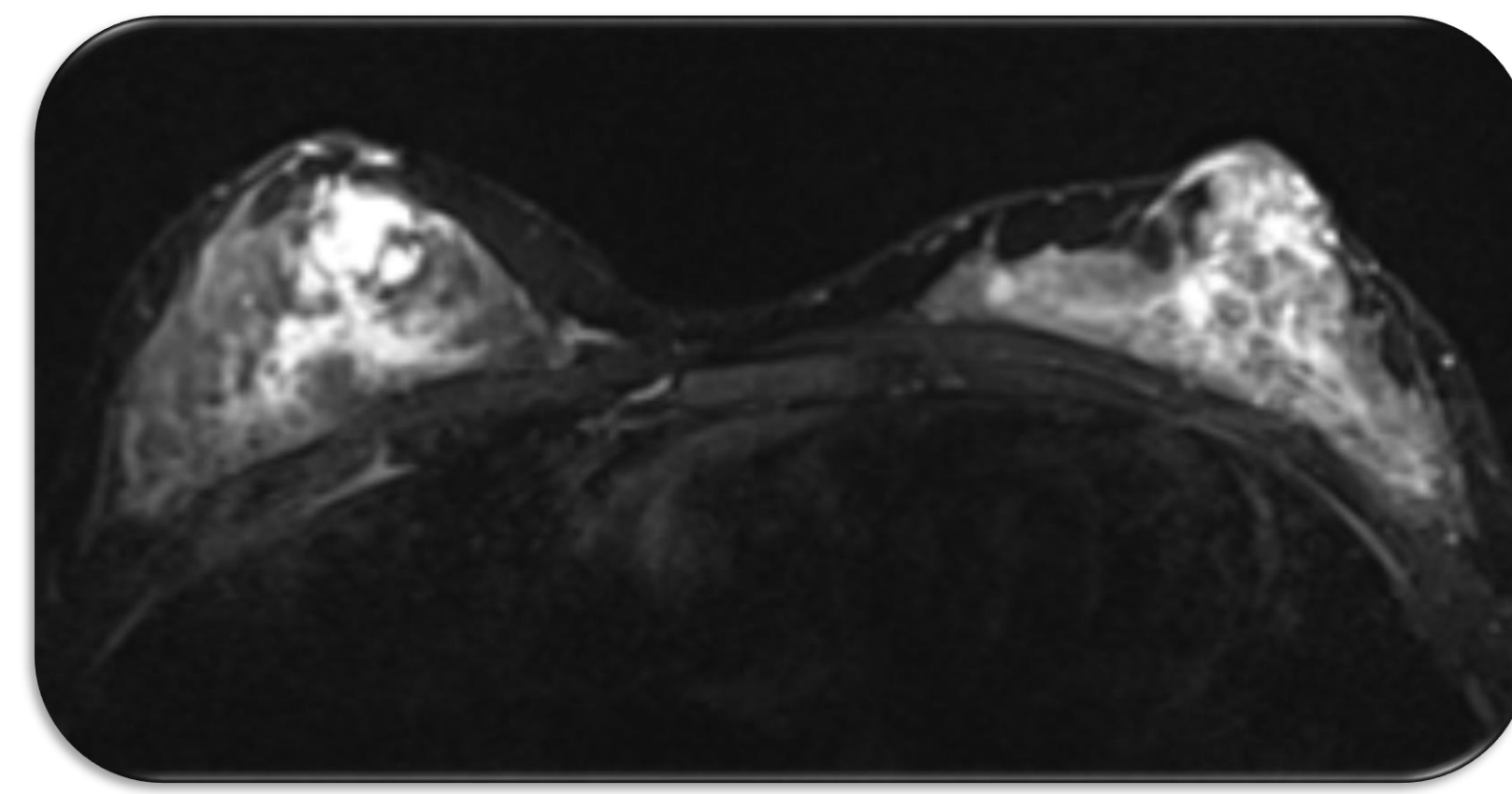
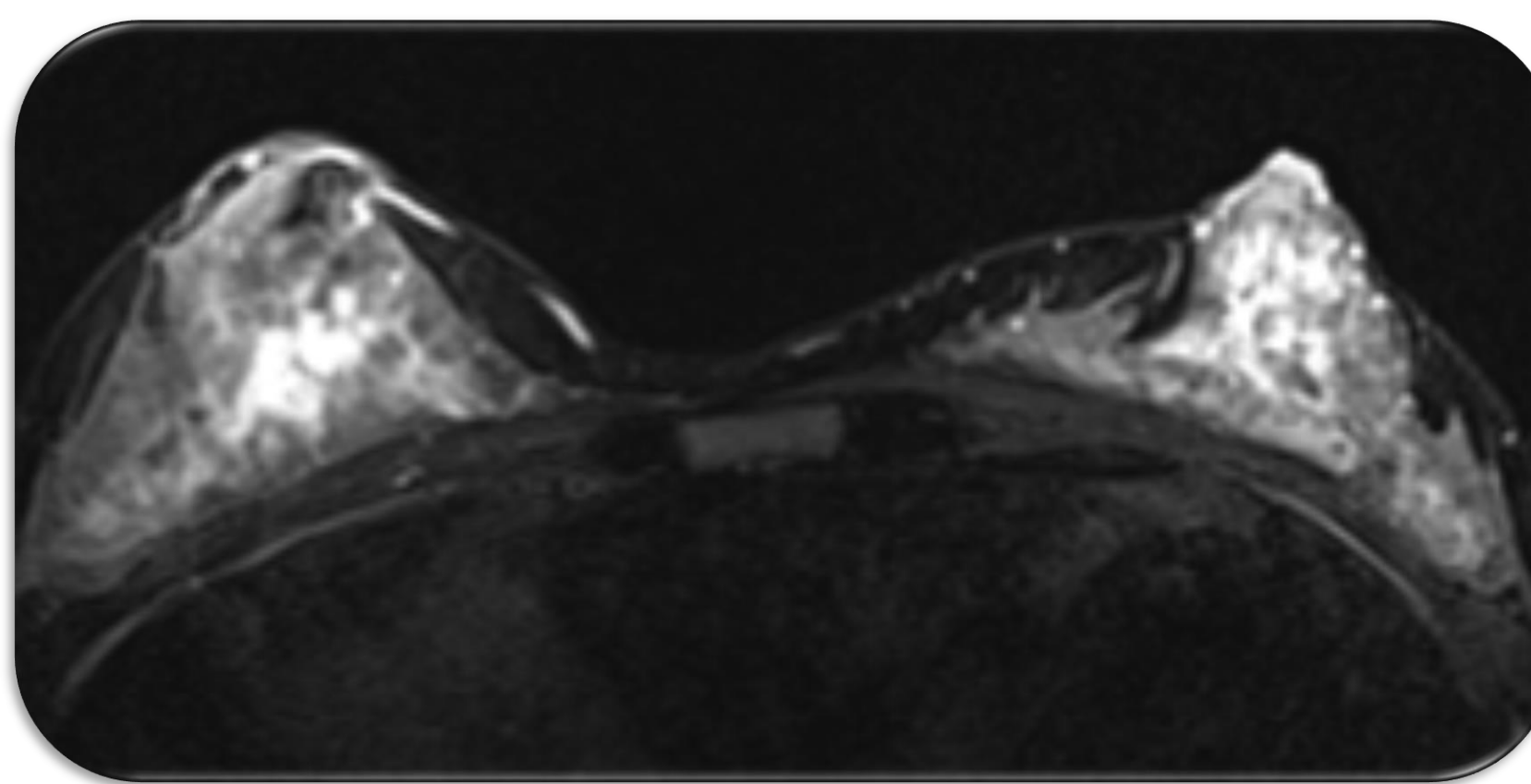
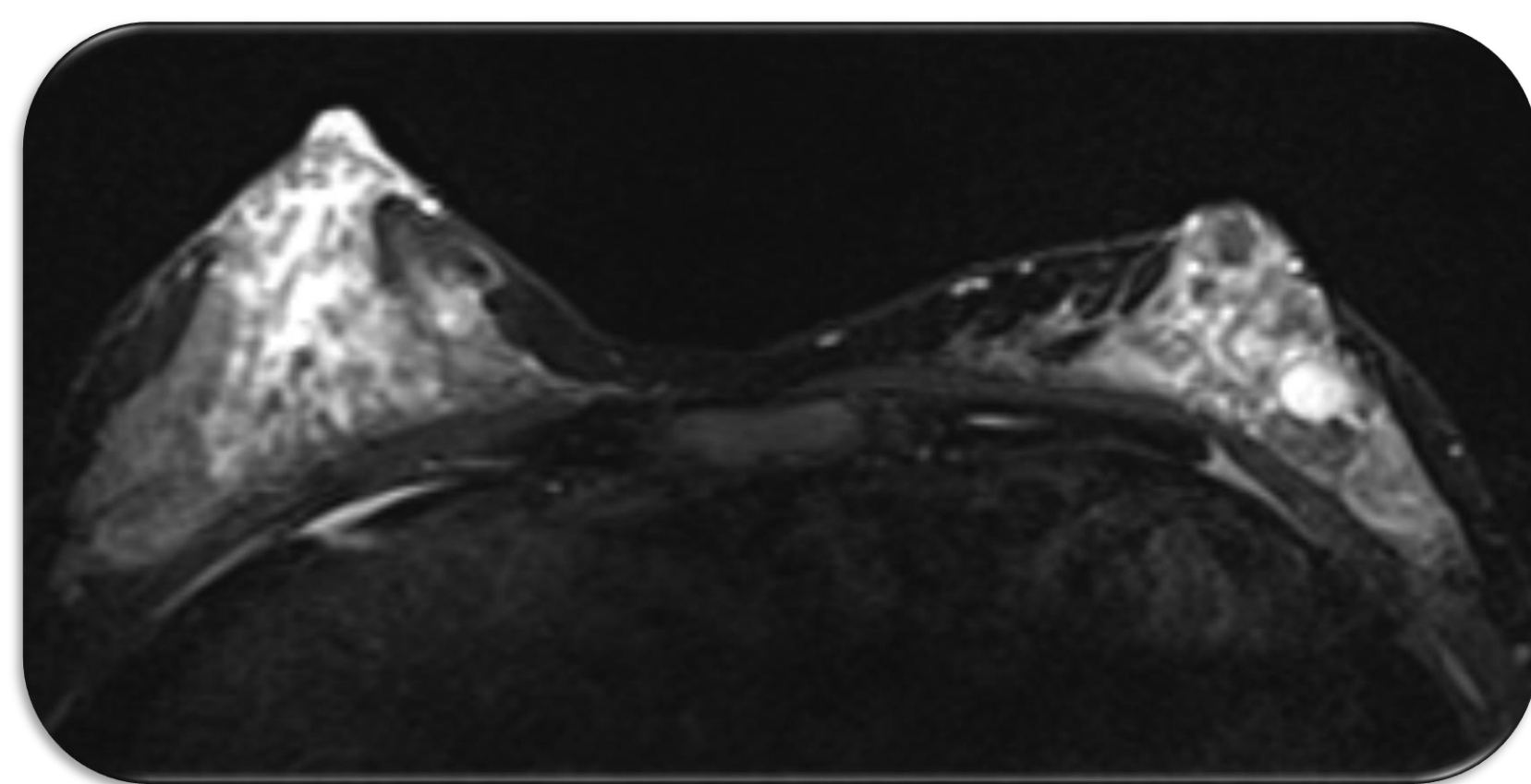
Microbiópsias ecoguiadas de vários nódulos em ambas as mamas + nódulo axilar direito



Diagnóstico AP – Vários tumores filóides benignos bilaterais



RMN – múltiplas **formações nodulares dispersas** bilateralmente com **captação de contraste** e com septos internos



Discutido em **Reunião Multidisciplinar** – proposta para **mastectomia subcutânea bilateral** com **reconstrução imediata** por não ser esteticamente viável a excisão de todos os nódulos

Doente **engravidou**. Gravidez – colestase grávida e hipertensão gestacional medicada, sem outras intercorrências.

Nódulos de dimensões estáveis durante a gravidez, pelo que se **aguarda término do período de amamentação** para realização de cirurgia

Conclusões

- O caso descrito corresponde a **uma apresentação atípica** de tumor filóide da mama, uma vez que se trata de um tumor benigno mas **extenso bilateralmente, em mulher jovem**.
- A **mastectomia** geralmente **não está indicada nos tumores filóides benignos**, a menos que não se consiga obter margens livres, como é evidente no caso relatado, dada a extensão do tumor bilateralmente.
- Tanto a **gravidez como a amamentação favorecem o crescimento** do tumor filóide. No entanto, no caso descrito, tal não se verificou, pelo que é possível aguardar pelo término da amamentação.